

# Ultrazvuková biometrie hlavičky při poloze plodu koncem pánevním

M. Lubušký, M. Procházka, M. Langová, K. Vomáčková, L. Čížek

**Souhrn:** *Cíl studie:* Srovnání fetálních ultrazvukových biometrických parametrů hlavičky (obvod - HC, biparietální průměr - BPD) u plodů v poloze podélné koncem pánevním. *Metodika:* Ultrazvuková biometrie byla prováděna v souladu s metodikou uvedenou v referenčních tabulkách. U všech plodů v poloze podélné koncem pánevním bylo změřeno HC, BPD a FL (délka stehenní kosti). Ze studie byla vyloučena riziková a vícečetná těhotenství. *Výsledky:* Celkem bylo provedeno 111 ultrazvukových biometrií mezi 31.-38. týdnem těhotenství. Plody v poloze podélné koncem pánevním měly signifikantně menší biparietální průměr (BPD) ve srovnání s obvodem hlavičky (HC) i délkou stehenní kosti (FL). Rozdíl mezi BPD a HC byl 16,2 dne (95% CI 14,3-18,1; p = 0,001). Věk matek v termínu porodu byl v rozmezí 20-36 let (průměr 28,1; medián 28,0). *Závěr:* Dle výsledků této studie mají plody v poloze podélné koncem pánevním signifikantně menší biparietální průměr (BPD) v porovnání s obvodem hlavičky (HC) nebo délkou stehenní kosti (FL). Parametry HC a FL korelují s délkou těhotenství. Při nálezů diskrepance v ultrazvukové biometrii hlavičky plodu (BPD) a délkou stehenní kosti (FL) by proto měla být zohledněna i poloha plodu. U plodů v poloze podélné koncem pánevním má hlavička protáhlejší tvar a při ultrazvukové biometrii by měl být hodnocen její obvod (HC). Je třeba věnovat pozornost uvážlivé interpretaci výsledků před rodiči s cílem vyvarovat se neuváženého stresování rodičky vyslovením podezření na patologii plodu.

**Klíčová slova:** poloha koncem pánevním - ultrazvuk - hlavička plodu - biometrie - breech head - dolichocefalie

**Summary:** *Ultrasound biometry of the head in breech presented fetuses. Objective:* Comparison of foetal ultrasonographic biometric parameters of the head (head circumference - HC, biparietal diameter - BPD) in breech presented fetuses. *Method:* Ultrasound biometry was performed in accordance with the method presented in the reference tables. In all breech presented fetuses, the HC, BPD and FL (femur length) were measured. High-risk and multiple pregnancies were excluded from the study. *Results:* A total of 111 ultrasonographic biometries were performed between the 31st and 38th week of gestation. Foetuses in the breech position had a significantly lower BPD compared to HC and FL. The difference between BPD and HC was 16.2 days (95% CI 14.3-18.1; p = 0.001). Maternal age at delivery was 20-36 years (average 28.1; median 28.0). *Conclusions:* According to our results, foetuses in the breech position have a significantly lower BPD compared to HC or FL. HC and FL parameters correlate with gestational age. In cases of ultrasonographic biometric discrepancy between BPD and FL, the foetal position should be taken into account. Breech-presented fetuses have an elongated head shape and ultrasound biometrics should evaluate its circumference (HC). It is important to responsibly interpret the results so as not to stress the expecting mother with suspicions of foetal pathology.

**Key words:** breech presentation - ultrasound - foetal head - biometry - breech head - dolichocephaly

## Úvod

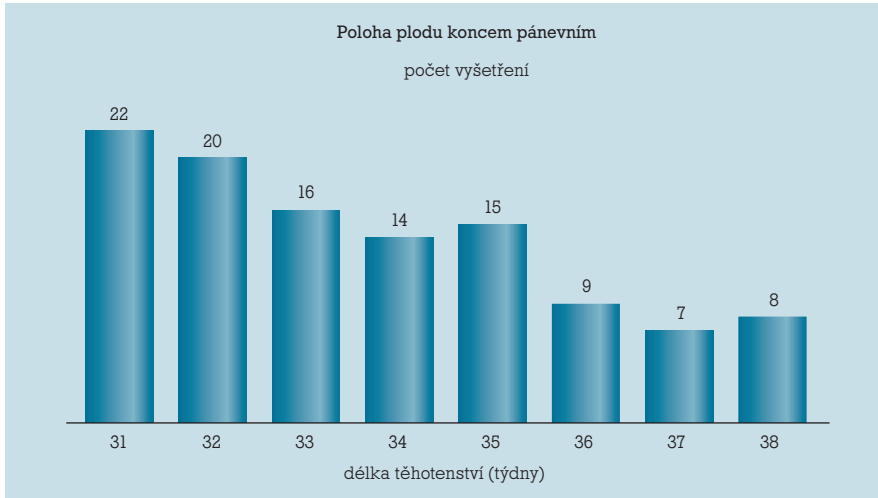
Ultrazvuková fetální biometrie je nejrozšířenější metodou užívanou při stanovení délky trvání těhotenství „dataci gravidity“, odhadu velikosti plodu a monitorování jeho růstu. Měření biparietálního průměru (BPD) a obvodu hlavičky (HC) je prováděno rutinně při prenatalním ultrazvukovém screeningu ve 3. trimestru těhotenství.

Normogramy pro tyto biometrické ukazatele hlavičky jsou ale vytvářeny na celkové porodnické populaci, a zahrnují proto jen malé procento plodů v poloze koncem pánevním ve 3. trimestru těhotenství. Tato podsku-

pina může mít signifikantně odlišné biometrické ukazatele hlavičky aniž by to významně ovlivnilo normogramy populačního vzorku. Aplikace normogramů na jedince této podskupiny však může vést k závažné chybě při interpretaci výsledků.

Eutrofické plody v poloze koncem pánevním mají často mnohem menší biparietální průměr hlavičky (BPD) než jaký by odpovídal dle normogramů jejich gestačního stáří. Tento ultrazvukový nález je v souladu s popisem tvaru hlavičky, který u plodů v poloze koncem pánevním publikoval Haberkern et al [1] a termínem „breech

head“ označuje skafocefalii, prominující záhlaví a subokcipitální oploštění. Protáhlý tvar lebky je však při skafocefalii způsoben prematurní synostózou sagitálního švu, která však nebyla u žádného z 8 popisovaných plodů přítomna. Vhodnějším se proto zdá být termín dolichocefalie. Sunderland [2] rovněž zaznamenal výraznou prominenci záhlaví u plodů v poloze koncem pánevním, tvar hlavičky označil jako „hyptiocefalii“. Tento znak byl přítomen u 29 z 37 plodů (78%), avšak představuje pouze jeden z aspektů tzv. „breech head“ popisované Haberkernem et al [1].



**Graf 1. Rozložení ultrazukových vyšetření v různých stupních gestace dle ukončeného týdne těhotenství (n = 111).**

Cílem studie bylo stanovit potenciální prenatalní rozdíly v biometrických parametrech hlavičky (obvod - HC, biparietální průměr - BPD) u plodů v poloze podélné koncem pánevním.

**Materiál a metodika**

Ultrazuková vyšetření byla prováděna prospektivně na Gynekologicko-porodnické klinice a na Ústavu lékařské genetiky a fetální medicíny LF UP v Olomouci na přístroji GE Voluson 730 Expert s konvexní abdo-

minální sondou 5 MHz. Ultrazuková měření byla prováděna standardizovanou metodikou.

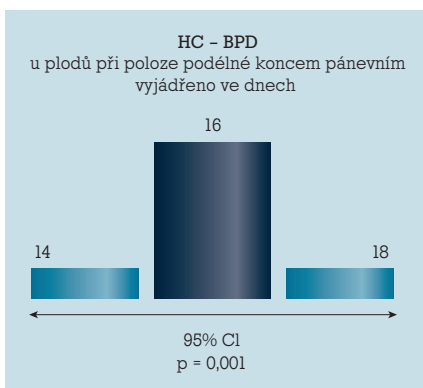
Ultrazuková biometrie byla prováděna v souladu s metodikou uvedenou v referenčních tabulkách. U všech plodů v poloze podélné koncem pánevním bylo změřeno HC (obvod hlavičky), BPD (biparietální průměr), AC (obvod břicha) a FL (délka stehenní kosti). Ke kvantifikaci biometrických

ukazatelů byly využity normogramy dle Hadlocka [3]. Pro názornější klinickou interpretaci byla odpovídající délka těhotenství pro jednotlivé parametry (HC, BPD, AC a FL) vyjádřena ve dnech. Biometrickým parametrem určujícím výšku těhotenství byla délka stehenní kosti (FL), která není závislá na pohlaví [4-6] a ve všech případech korelovala s ultrazukovou biometrií plodu v 1. trimestru těhotenství (crown-rump length - CRL; temeno-kostrční délka). Ze studie byly vyloučeny plody s diagnostikovanou růstovou retardací a riziková nebo vícečetná těhotenství. Všechna vyšetření byla prováděna jedním vyšetřujícím.

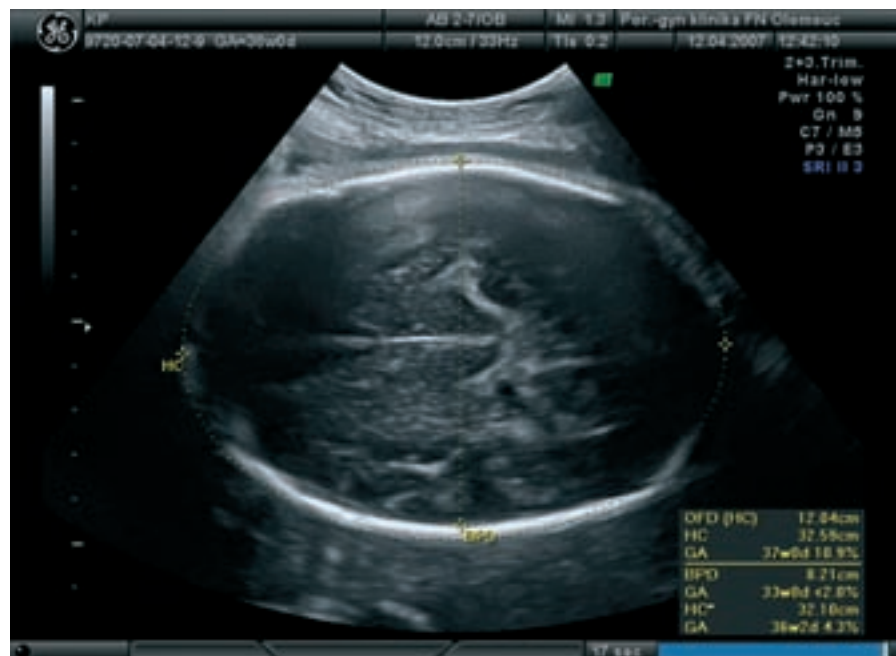Statistická analýza byla provedena pomocí programu Statistica verze 6. Pro analýzu byl použit Mannův-Whitneyův U-test. Jako statisticky významné byly považovány hodnoty  $p < 0,01$ .

**Výsledky**

Celkem bylo provedeno 111 ultrazukových biometrií mezi 31.-38. týdnem těhotenství. Plody v poloze podélné koncem pánevním měli signifikantně menší biparietální průměr (BPD) ve



**Graf 2. Diskrepance ultrazukových biometrických parametrů hlavičky (HC - obvod hlavičky - head circumference, BPD - biparietální průměr - biparietal diameter) při poloze plodu koncem pánevním. Plody měly signifikantně menší biparietální průměr (BPD) ve srovnání s obvodem hlavičky (HC). Rozdíl mezi BPD a HC byl 16,2 dne (95% CI 14,3-18,1; p = 0,001).**



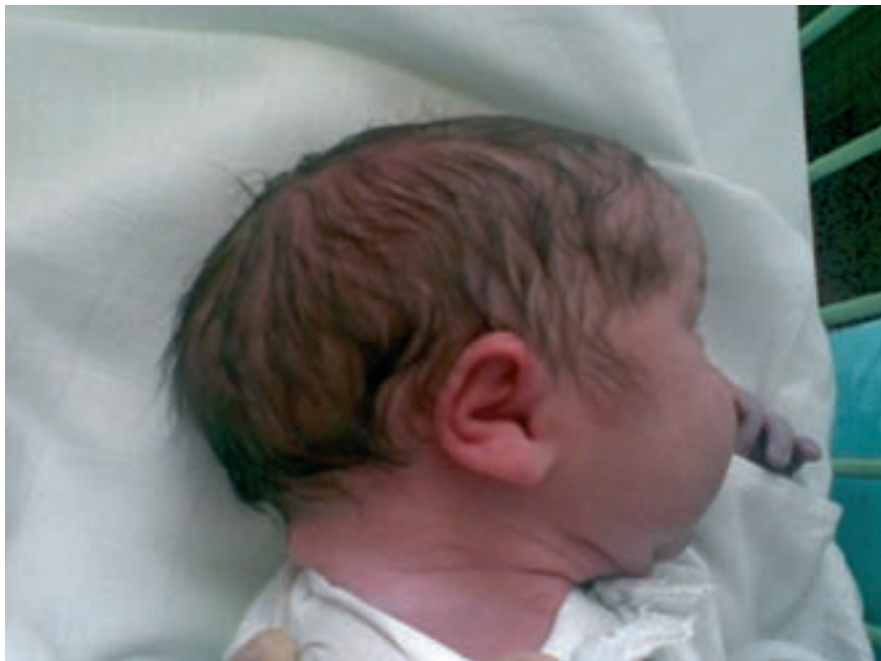**Obr. 1. „Breech Head“ ultrazukový obraz ve 37. týdnu těhotenství (HC - obvod hlavičky - 326 mm - 37+0, BPD - biparietální průměr - 82 mm - 33+0, OFD - okcipitofrontální průměr - 120 mm, poměr okcipitofrontálního a biparietálního průměru (OFD/BPD ratio) = 1,46).**

srovnání s obvodem hlavičky (HC). Parametr HC koreloval s délkou těhotenství. Rozdíl mezi BPD a HC byl 16,2 dne (95% CI 14,3-18,1;  $p = 0,001$ ). Rozložení ultrazukových vyšetření v různých stupních gestace znázorňuje graf 1. Diskrepanci ultrazukových biometrických parametrů hlavičky (HC, BPD) u plodů v poloze koncem pánevním znázorňuje graf 2 a obr. 1. Věk matek v termínu porodu byl v rozmezí 20-36 let (průměr 28,1; medián 28,0).

### Diskuse

Plody v poloze koncem pánevním mají ve 3. trimestru i po porodu signifikantně menší biparietální průměr hlavičky (BPD) ve srovnání s plody v poloze podélné hlavičkou [7-9]. Příčinou je mírná deformace lebky ke které dochází antepartálně nejméně u jedné třetiny plodů při poloze podélné koncem pánevním [7]. Typické rysy této deformace lebky (dolichocefalie, prominující záhlaví se subokcipitálním oploštěním, protáhlý obličej a paralelní oploštění hlavičky ze stran) vytváří dohromady obraz tzv. „breech head“ [1,7]. Vzhledem k protáhlému tvaru hlavičky je poměr okcipitofrontálního a biparietálního průměru (OFD/BPD ratio) jak při ultrazukovém vyšetření ve třetím trimestru, tak i po porodu shodně více než 1,3 (obrázky 1 a 2). Prenatální identifikace těchto plodů při ultrazukovém vyšetření by však umožnila předejít chybnému stanovení diagnózy intrauterinní růstové retardace v případech, kdy je při biometrii hlavičky opakovaně hodnocen pouze biparietální průměr (BPD).

Termínem „breech head“ označili kraniální deformaci poprvé Haberkern et al [1], čímž poukázali na nejčastější společný prvek v etiologii. U plodů v poloze podélné koncem pánevním je v pozdním těhotenství hlavička často v retroflexi a ke zřetelné deformaci lebky dochází pravděpodobně tlakem fundu děložního na rostoucí kranium. K dalším predisponujícím faktorům patří také velikost plodu v termínu porodu, primiparita a oligo-



**Obr. 2. „Breech Head“ – patrný protáhlý tvar hlavičky s prominujícím záhlavím a subokcipitálním oploštěním. Naznačená aurikulární deformace je pravděpodobně způsobena kraniálním tlakem raménka intrauterinně.**

hydramnion. Kasby et al [7] navíc diagnostikovali u většiny plodů s „breech head“ placentu na zadní stěně děložní, což může vést k pevnější apozici hlavičky plodu v oblasti fundu děložního, a tím potencovat kompresní účinek. Jakmile však dojde postnatálně k uvolnění intrauterinního tlaku má hlavička tendenci ke spontánní úpravě tvaru a k zásadním strukturálním malformacím lebky nebo CNS nedochází [1].

Změna tvaru hlavičky je pravděpodobně zapříčiněna působením zevních faktorů prostředí intrauterinně a jedná se proto o posturální kraniální deformaci (posturální deformaci lebky) v souvislosti s polohou plodu koncem pánevním. Není známo od kolikátého týdne těhotenství může k deformaci docházet, ale v našem souboru jsme zaznamenali při ultrazukovém vyšetření výrazný dolichocefalický tvar hlavičky již od 31. týdne.

Podle uvedených literárních údajů, tak i výsledků naší studie má značná část plodů v poloze podélné koncem pánevním menší biparietální průměr hlavičky (BPD) než jaký by odpovídal dle normogramů jejich gestačnímu stáří. Takový nález ale není nutně pro-

jevem růstové retardace plodu a jen potvrzuje známou skutečnost, že ve 3. trimestru nelze biparietální průměr (BPD) pro predikci výšky těhotenství spolehlivě využít.

Jako hodnotný index pro rozpoznání „breech head“ byl shledán poměr okcipitálního a biparietálního průměru (OFD/BPD ratio) [7]. Tento index měří stupeň dolichocefalie a hodnota více než 1,3 i při nálezů menšího BPD odpovídá normální hodnotě HC, a tudíž nesevědí pro růstovou retardaci plodu nebo chybnou dataci těhotenství. Při ultrazukové biometrii ve 3. trimestru by proto měly být přednostně používány parametry HC (obvod hlavy), AC (obvod břicha) a FL (délka stehenní kosti).

### Závěr

Dle výsledků této studie mají plody v poloze podélné koncem pánevním signifikantně menší biparietální průměr (BPD) v porovnání s obvodem hlavičky (HC) nebo délkou stehenní kosti (FL). Parametry HC a FL korelují s délkou těhotenství. Při nálezů diskrepance v ultrazukové biometrii hlavičky plodu (BPD) a délkou stehenní kosti (FL) by proto měla být zohled-

něna i poloha plodu. U plodů v poloze podélné koncem pánevním má hlavička protáhlejší tvar a při ultrazvukové biometrii by měl být hodnocen její obvod (HC). Je třeba věnovat pozornost uvážlivé interpretaci výsledků před rodiči s cílem vyvarovat se neuváženého stresování rodičky vyslovením podezření na patologii plodu. Ve snaze minimalizovat stupeň posturální kraniální deformace by však těhotenství mělo být ukončeno nejpozději po dosažení termínu porodu.

*Projekt byl podpořen studií LF UP v Olomouci Bezpečnost ultrazvuku v medicíně*

### Seznam zkratk:

AC - obvod břicha (abdominal circumference), BPD - biparietální průměr (biparietal diameter), CNS - centrální nervový systém (central nervous system), FL - délka stehenní kosti (femur length), HC - obvod hlavy

(head circumference), OFD - okcipitofrontální průměr (occipitofrontal diameter)

### Literatura

1. Haberkern CM, Smith DW, Jones KL. The „breech head“ and its relevance. *Am J Dis Child* 1979; 133: 154-156.
2. Sunderland R. Fetal position and skull shape. *Br J Obstet Gynaecol* 1981; 88: 246-249.
3. Hadlock FP, Deter RL, Harrist RB, Park SK. Estimating fetal age: computer-assisted analysis of multiple fetal growth parameters. *Radiology* 1984; 152: 497-501.
4. Bromley B, Frigoletto FD Jr, Harlow BL et al. Biometric measurements in fetuses of different race and gender. *Ultrasound Obstet Gynecol* 1993; 3: 395-402.
5. Lubusky M, Mickova I, Prochazka M et al. Discrepancy of ultrasound biometric parameters of the head (HC - head circumference, BPD - biparietal diameter) and femur length in relation to sex of the fetus and duration of pregnancy. *Ces Gynek* 2006; 71: 169-172.
6. Schwärzler P, Bland JM, Holden D et al. Sex-specific antenatal reference growth charts for uncomplicated singleton pregnancies at 15-40 weeks of gestation. *Ultrasound Obstet Gynecol* 2004; 23: 23-29.

7. Kasby CB, Poll V. The breech head and its ultrasound significance. *Br J Obstet Gynaecol* 1982; 89: 106-110.

8. Johnsen SL, Wilsgaard T, Rasmussen S et al. Longitudinal reference charts for growth of the fetal head, abdomen and femur. *Eur J Obstet Gynecol Reprod Biol* 2006; 127: 172-185.

9. Bader B, Graham D, Stinson S. Significance of ultrasound measurements of the head of the breech fetus. *J Ultrasound Med* 1987; 6: 437-439.

*Doručeno do redakce: 31. 1. 2008*

*Přijato po recenzi: 17. 2. 2008*

**doc. MUDr. Marek Ľubušký, Ph.D.<sup>1,2</sup>**  
**doc. MUDr. Martin Procházka, Ph.D.<sup>1</sup>**  
**MUC. Martina Langová<sup>1</sup>**  
**MUDr. Katherine Vomáčková<sup>1</sup>**  
**Ing. Luděk Čížek<sup>3</sup>**

<sup>1</sup>Gynekologicko-porodnická klinika  
 LF UP a FN Olomouc

<sup>2</sup>Ústav lékařské genetiky a fetální medicíny  
 LF UP a FN Olomouc

<sup>3</sup>Ústav preventivního lékařství  
 LF UP Olomouc