

Akutní inverze dělohy po porodu

Acute uterine inversion after delivery

Pechová E.¹, Bydžovská I.¹, Krausová M.¹, Lubušský M.²

¹Gynekologicko-porodnické oddělení, Krajská nemocnice, Liberec, primář MUDr. P. Černý

²Porodnicko-gynekologická klinika LF UP a FN, Olomouc, přednosta prof. MUDr. R. Pilka, Ph.D.

ABSTRACT

Objective: A case of acute inversion of the uterus after childbirth, in which we successfully perform a manual vaginal reposition of the uterus.

Design: Case report.

Setting: Department of Obstetrics and Gynaecology, Krajská nemocnice Liberec, a.s.; Department of Obstetrics and Gynaecology, Palacky University Hospital, Olomouc.

Observation: Our case report describes acute post-partum uterine inversion of the second degree, which developed after delivery in a 36-year-old primigravida. The placenta was not delivered despite uterotonic administration, use of the Credé manoeuvre and controlled umbilical cord traction. We decided for manual removal of the placenta in general anaesthesia. After successful removal of the placenta, uterine inversion was diagnosed. Therefore, we immediately started with vaginal reposi-

tion and the manual reposition of the uterus successful. Total blood loss amounted to approx. 2500 ml and the patient fell into the shock state. Severe coagulopathy was diagnosed using rotational thrombelastography. We were able to stabilise the condition of the patient and on the eighth day after delivery she was discharged home.

Conclusion: Uterine inversion is a rare complication of the third labour stage. Some obstetricians do not encounter this condition in their entire practice, but it can be cause of maternal mortality. Therefore, it is necessary that every obstetrician considers this possibility, knowing the risk factors and the therapeutic options in this critical situation.

KEYWORDS

vaginal delivery, uterine inversion, peripartal life-threatening bleeding, maternal mortality

SOUHRN

Cíl práce: Popis případu akutní inverze dělohy po porodu, při kterém se podařilo dělohu úspěšně manuálně vaginálně reponovat.

Typ práce: Kazuistika.

Název a sídlo pracoviště: Gynekologicko-porodnické oddělení, Krajská nemocnice Liberec, a.s.; Porodnicko-gynekologická klinika LF UP a FN Olomouc.

Vlastní pozorování: Těhotná žena, 36 let, I. gravida, po vaginálním porodu eutrofického plodu v 39. týdnu těhotenství se ani přes aplikaci uterotonik, použití Crédeho hmatu a kontrolovaného tahu za pupečník nepodařilo porodit placentu. V celkové anestezii byla provedena manuální lýza placenty, po vybavení placenty diagnostikována poporodní inverze dělohy II. stupně, kterou se

však daří ihned úspěšně manuálně vaginálně reponovat. Celková krevní ztráta dosáhla přibližně 2500 ml, u pacientky dochází k rozvoji šokového stavu a při vyšetření pomocí rotační trombelastografie je diagnostikována těžká koagulopatie. Stav pacientky se podařilo stabilizovat a osmý den po porodu byla propuštěná domů.

Závěr: Inverze dělohy je vzácnou komplikací III. doby porodní, se kterou se někteří porodníci nesetkají za celou svou praxi, ale může být příčinou mateřské mortality. Proto je nutné, aby každý porodník na tuto možnost myslel, znal rizikové faktory a měl přehled o terapeutických možnostech u tohoto kritického stavu.

KLÍČOVÁ SLOVA

vaginální porod, inverze dělohy, peripartální život ohrožující krvácení, mateřská mortalita

ÚVOD

D ložní inverze je dnes poměrně vzácnou komplikací III. doby porodní. Jedná se o stav, při kterém se stěna děložního fundu vychlípí do děložní dutiny nebo projde celým hrdlem a objeví se před zevní brankou [1]. Incidence inverze dělohy je

v rozvinutých zemích 1:3737 po vaginálním porodu a 1:1860 po císařském řezu [1]. Mateřská mortalita při akutní inverzi dělohy představuje 23–80 % [10]. Příčinou smrti je kombinace hemoragického a neurogenního šoku [2]. Z tohoto hlediska jde o akutní, diagnostikovanou do 24

MUDr. Eva Pechová, e-mail: pechova84@gmail.com
es. Gynek., 2016, 81, . 5, s. 394–397

hodin po porodu, subakutní, diagnostikovanou za 24 hodin až čtyři týdny po porodu, a chronickou, přetrvávající více než čtyři týdny po porodu. Z anatomického hlediska se dělí na inkompletní a kompletní. Inkompletní představuje I. stupeň, kdy invertovaný fundus děložní dosahuje po hrdlo. Kompletní se dělí na další dva podstupy. U II. stupně se invertované tělo nachází v pochvě, pokud se invertovaná děloha nachází před pochvou, hovoříme o III. stupni (tab. 1) [8]. V klinickém obraze dominuje krvácení nadměrné intenzity až život ohrožující peripartální krvácení, hypotenze, hypovolemický šok a při palpaci přes stěnu břišní nelze nahmatat děložní fundus [5].

Tab. 1 Anatomická klasifikace inverze dělohy [3]

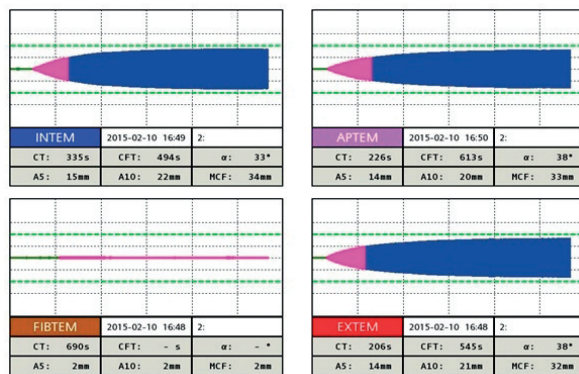
| Typ | Stupeň | Charakteristika |
|-------------|--------|--|
| Inkompletní | I. | Invertovaný fundus děložní dosahuje po hrdlo |
| Kompletní | II. | Invertované tělo dosahuje do pochvy |
| | III. | Invertovaná děloha je před pochvou |

VLASTNÍ POZOROVÁNÍ

Hotná žena ve věku 36 let, I. gravida, těhotenství po asistované reprodukci, body mass index (BMI) 35, stp. laparoskopii i laparotomií pro pánevní endometriózu, při ultrazukovém vyšetření placenta na přední děložní stěně, mimo dolní děložní segment. Ve 39. týdnu těhotenství byla provedena indukce vaginálního porodu prostaglandiny (PGE2) pro gestační hypertenzi. Bez komplikací byl porozen vaginálně plod ženského pohlaví o hmotnosti 3700 g. Těhotná porodní věděna aktivně, podána uterotonika (oxytocin i. v.), placentu se však nedaří porodit a rodička intermitentně krvácí z porodních cest. Provedena byla revize porodních cest v zrcadlech a ošetření porodního poranění (ruptura hráze II. stupně). Vycévkován močový měchýř, podána uterotonika, použit Crédeho hmat a kontrolovaný tah za pupečník, ale placentu se nepodařilo porodit. Vzhledem k pokračujícímu krvácení z dutiny děložní provedena v celkové anestezii manuální lýza placenty.


Po vybavení placenty byla diagnostikována poporodní inverze dělohy II. stupně, kterou se však daří ihned úspěšně manuálně reponovat. Provedena byla ultrazuková kontrola a parenterálně podán oxytocin, karbetocin a metylergometrin. Celková peripartální krevní ztráta asi 2500 ml, okamžitě byla zahájena protišoková terapie (krystaloidy, koloidy, O₂, krevní deriváty), přesto dochází k rozvoji šokového stavu a je nutná

podpora oběhu noradrenalinem. Provedeno bylo vyšetření rotační trombelastografií a diagnostikována těžká koagulopatie (obr. 1, 2), která byla léčena ve spolupráci s anesteziologem. Vzhledem k nutnosti umělé plicní ventilace byla pacientka přeložena na anesteziologicko-resuscitační oddělení. Další den po stabilizaci stavu byla pacientka přeložena na jednotku intenzivní péče, následně na standardní oddělení a osmý den po porodu byla propuštěna domů.



Obr. 1 Trombelastogram, vyšetření před terapií, poukazuje na těžkou hypofibrinogémií

V kanálu FIBTEM vidíme prodloužení CT (clotting time 690 s a hodnoty A5 2 mm a A10 5 mm), což ukazuje na těžkou hypofibrinogémií, která je pro peripartální život ohrožující krvácení typická.



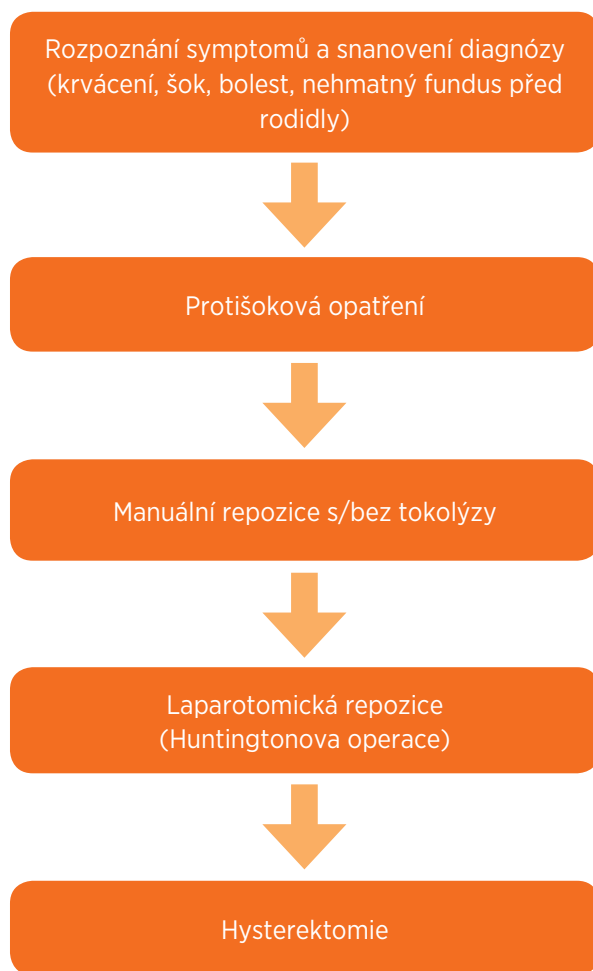Obr. 2 Trombelastogram, vyšetření po terapii, normalizace křivky

V kanálu FIBTEM i v ostatních kanálech je větší robustnost ve srovnání s předchozím vyšetřením – tedy normalizace koagulace ve všech jejích složkách.

DISKUSE

V literatuře se popisuje inverze dělohy jako vzácná komplikace. V rozvinutých zemích se incidence uvádí na 1:3737 po vaginálním porodu [1]. Za posledních 20 let je toto jediný případ v Krajské nemocnici Liberec.

Za predisponující faktory pro vznik inverze dělohy se považuje primiparita, placenta implantovaná ve fundu, krátký pupečník, atonie dělohy, slabá děložní činnost po protrahovaném porodu,



Obr. 3 Management inverze dělohy

překotný porod, konstituční faktory (poruchy pojiva, astenický habitus, hypoplazie dělohy), zvýšení nitrobřišního tlaku (mikce, tlak na fundus u nekontrahované dělohy), nekontrolovaný tah za pupečník a další (tab. 2) [2]. Z uvedených rizikových faktorů jsme u naší pacientky zaznamenali primiparitu a placentu adherens.

Pacientka před stávajícím těhotenstvím prodělala laparotomii a opakované laparoskopie s nálezem pánevním endometriózou. Je diskutabilní, zdali těmito zákroky a přítomností pánevní endometriózy mohl být do jisté míry narušen závěsný aparát dělohy. Podle literatury se za rizikový považuje Crédeho hmat, pokud se použije na nekontrahované děloze [4]. Na našem pracovišti k nám postupujeme v případě, že se placentu nedá porodit a pacientka krvácí. Tuto metodu považujeme za efektivní a často rychlejší než manuální lýzu placenty v celkové anestezii, pokud se jedná o život ohrožující krvácení. Striktně platí, že ji musí vykonávat jen

zkušená porodní asistentka nebo lékař, a to vždy na kontrahované děloze.

Po stanovení diagnózy inverze dělohy je nejdříve bez prodlevy zahájit pokus o manuální repozici dělohy. Čím rychlejší je manuální repozice, tím menší je riziko komplikací [4]. Pokud k repozici nedojde včas, venózní stáza způsobí edém dělohy a pravděpodobnost úspěšné repozice se zachováním dělohy klesá [6]. V případě inverze dělohy se nedoporučuje separovat placentu od děložní stěny, protože tento postup je spojen s větší krvivou ztrátou [5]. V našem případě jsme inverzi dělohy diagnostikovali až po odloučení placenty, při čemž jsme nezaznamenali zvýšené krvácení po jejím odloučení. Pro usnadnění repozice se doporučuje podat tokolytika, event. celkovou anestezii [4]. My jsme využili jenom relaxační efekt celkové anestezie, tokolytika jsme pro obavu ze zvýšeného krvácení neaplikovali. Naopak, ještě před manuální lýzou placenty jsme podali infuzi s oxytocinem.

V literatuře je popsána i hydrostatická repozice (O'Sullivanova metoda). Spočívá v zavedení teplého fyziologického roztoku do zadní klenby poševní. Lékař při tom dlaní brání poševní vchod před nadměrným odtokem tekutiny. Princip metody je distenze zadní poševní klenby aplikovaným roztokem, který tak umožní repozici a zároveň uvolní možný spasmus děložního hrdla [5]. Tuto metodu považujeme za srovnatelnou s nejistým efektem, proto jsme jako metodu první volby zvolili manuální vaginální repozici. Je nutné podotknout, že samotná vaginální manuální repozice byl zákrok fyzicky velmi náročný. Při neúspěchu konzervativních metod se doporučuje neprodlená laparotomie a repozice dělohy tahem za sakrouterinní vazy i za fundus děložní uchopený do amerických kleští, při současném vytlačování dělohy pochvou (tzv. Huntingtonova metoda) [5].

Tab. 2 Rizikové faktory inverze dělohy [3, 9]

| | |
|----------------------|--|
| Mateřské | anomálie dělohy, jizva na děloze, inkompetence hrdla, poruchy pojivové tkáně syndrom Ehlers-Danlos, primiparita, astenie |
| Placentární | poruchy placentace (placenta accreta), placenta implantovaná ve fundu |
| Pupečnickové | krátký pupečník |
| Fetální | makrosomie |
| Intrapartální | překotný porod, atonie dělohy, prolongovaný porod |
| Iatrogenní | antepartální tokolýza ev. MgSO ₄ , Crédeho hmat, nekontrolovaný tah za pupečník |

P i neúspěchu je možno provést incizi na zadní straně dělohy nad kontrakčním kruhem dolního děložního segmentu pro snadnější repozici (tzv. manévr podle Haultaina) [5]. V případě selhání všech metod je nutné provedení hysterektomie [6]. Po úspěšné repozici je nutné zajistit prevenci reinverze, a to především podáním uterotonik. Popisuje se i využití vaginální nebo děložní tampóny a kompresivní sutury děložního fundu [4, 7]. U naší pacientky jsme podali oxytocin, karbetocin a metylergometrin s dostatečným účinkem. Podle doporučení jsme intravenózně profylakticky podali antibiotika (amoxicilin, kyselina klavulanová a metronidazol) [4].

ZÁVĚR

Inverze dělohy je vzácnou komplikací III. doby porodní, se kterou se není porodníci nesetkají za celou svou praxi, ale může být i jinou mateřské mortality. Proto je nutné, aby každý porodník na tuto možnost myslel, znal rizikové faktory a měl přehled o terapeutických možnostech u tohoto kritického stavu.

LITERATURA:

1. **Baskett, T.** Acute uterine inversion: a review of 40 cases. *J Obstet Gynaecol Can*, 2002, 24, p. 953–956.
2. **Beringer, R., Patteril, M.** Puerperal uterine inversion and schod. *Br J Anaesth*, 2004, 92, p. 439–441.
3. **Dosedla, E., Frič, D. Richnavský, J. Lukačín, Š.** Akútna inverzia matrice: analýza 3 prípadov. *Actua. Gyn*, 2011, 3, s. 1–4.
4. **Goeckenjan, M., et al.** Inversio uteri. *Gynäkologe*, 2008, 41, 6, p. 412–418.
5. **Hájek, Z., Krejčí, V.** Inverze dělohy. In: Pařízek, A., et al. *Kritické stavy v porodnictví*. Kamenice: Mother-Care-Centrum Publishing, 2012, s. 150–151.
6. **Mlynček, M.** Chirurgické metódy zastavenia postpartálneho krvácania. *Gynekol pre prax*, 2014, 12, 4, s. 202–206.
7. **Pešková, I.** Inverze dělohy po porodu - kazuistika. *Actual Gyn*, 2015, 7, s. 12–14.
8. **Platt, LD., Druzin, ML.** Acute puerperal inversion of the uterus. *J Obstet Gynecol*, 1981, 141, p. 187–190.
9. **Swati, A., et al.** Subacute puerperal third degree uterine inversion – a rare case. *Amer J medical case reports*. 2013, 1, 1, p. 9–11.
10. **Ward, HR.** O'Sullivan's hydrostatic reduction of an inverted uterus: sonar sequence recorded. *Ultrasound Obstet Gynecol*, 1998, 12, p. 283–286.
11. **Zikmund, J.** Nepravidelnosti III. doby porodní a poporodního období. In: Čech, E., Hájek, Z., Srp, B., Maršál, K. *Porodnictví*. 2. přepracované vyd. Praha: Grada, 2006, s. 358–360.

MUDr. Eva Pechová

Gynekologicko-porodnické oddělení
Krajská nemocnice
Husova 10
460 01 Liberec
e-mail: pechova84@gmail.com